



## सुषमा कोइराला मेमोरियल अस्पताल

### Sushma Koirala Memorial Hospital For Plastic and Reconstructive Surgery



#### Liebe Freunde und Förderer unseres INTERPLAST-Hospitals in Nepal!

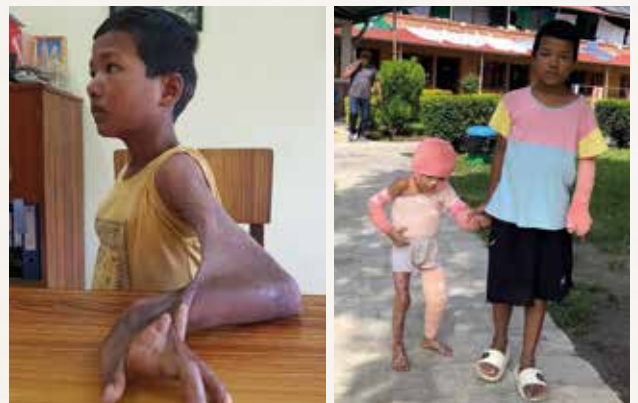Dezember 2023

Wir hatten so sehr gehofft Ihnen diesmal unseren Jahresbericht in Form dieses Weihnachtsbriefes von Nepal aus schicken zu können, aber zum ersten Mal seit 26 Jahren zwangen mich gesundheitliche Gründe auf meinen Herbsteeinsatz zu verzichten. Keine Sorge, alles ist wieder in Ordnung, nur gibt es eben keine Nepalbriefmarken und der landestypische Geruch des Papiers obliegt Ihrer Vorstellungskraft. Nun galt es die vielen hundert Bilder der nepalesischen Ärzte und Schwestern sowie der zahlreichen Gastmediziner aus Deutschland, samt der vielen dazugehörigen Hintergrundinformationen auch für Nicht-mediziner zu einem verständlichen Bericht zu gestalten. Es ist uns immer ein grundlegendes Bedürfnis Ihnen mindestens einmal im Jahr eine umfassende und authentische Rückmeldung zu geben. Wir wollen Ihrem Vertrauen, uns zu spenden und sich für dieses wunderbare Projekt zu engagieren, immer absolut gerecht werden.

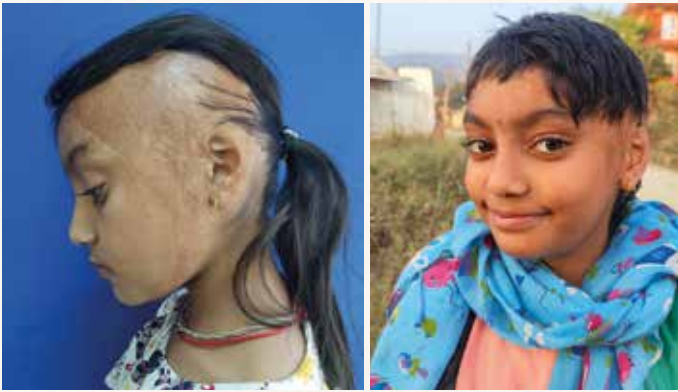In diesem Jahr wurden im Hospital 1361 meist anspruchsvolle Operationen in der gesamten Bandbreite der Plastischen Chirurgie, der Unfallchirurgie und der Orthopädie durchgeführt. Verbrennungen, Verkehrs- und Arbeitsunfälle, angeborene oder erlittene Fehlbildungen, Tumore der Hautoberfläche, Durchliegewunden (Decubitus) bei Querschnittsgelähmten waren die häufigsten Ursachen. Der Bedarf und die Not besonders der mittellosen Patienten blieb unverändert. Trotz aller Präventivaufklärung über Unfallgefahren im häuslichen Bereich, aber auch durch den dramatisch zunehmenden Verkehr, samt der fortschreitenden Technisierung auch in ländlichen Gebieten, gibt es in ganz Nepal gem. WHO jährlich ca. 55000 Unfälle mit meist schweren Verbrennungen. Unserem Hospital kommt deshalb eine besondere Bedeutung zu, weil wir uns seit 25 Jahren einen hohen Spezialisierungsgrad mit viel Erfahrung erworben haben. Unsere nepalesischen Ärzte und Schwestern wurden über all die Jahre systematisch weitergebildet und unsere medizinische Ausstattung gehört zum Besten was Nepal zu bieten hat. Zu diesem hohen Niveau haben die vielen Gastmediziner von Interplast aber auch Sie als treue Spender\*innen entscheidend beigetragen. Dafür schon an dieser Stelle aufrichtigen Dank!

#### Dazu typische Fälle von Verbrennungen, die tragischerweise oft Kinder erleiden.

Der elfjährige Junge Bishal Sunar aus Pyuthan kam mit schweren Kontrakturen an Achselhöhle, linkem Ellbogen, Handgelenk und Zeigefinger in unser Hospital. Seine Verbrennung erlitt er mit 7 Monaten, als er am offenen Küchenfeuer schlief. Über 10 Jahre blieben seine Verbrennungswunden unbehandelt,- ein Fall der bei uns undenkbar wäre! Die Familie war zu arm, um sich die Behandlung leisten zu können. Seine Tante erfuhr über Facebook von unserem Krankenhaus und so reichten 2 Operationen um seine Bewegungsfähigkeit wieder herzustellen. Nach intensiver physiotherapeutischer Betreuung konnte er glücklich entlassen werden.



Unbehandelter elfjährig Junge Bishal Sunar erlitt mit sieben Monaten schwerste Verbrennungen.



Die 9-jährige Sujata Gaire nach Entfernung des Narbengewebes und Bedeckung mit gedehnter Kopfhaut, scheint mit ihrem neuen Aussehen zufrieden und glücklich.

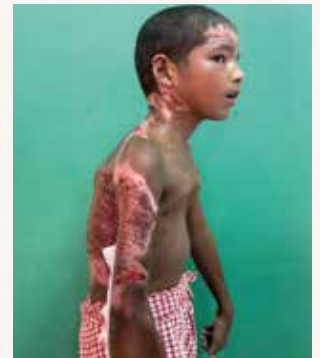**Die 9-jährige Sujata Gaire aus Gulmi** fiel mit 2 Jahren in einen riesigen Topf mit Brei. Sie erlitt dabei an 22% der Hautoberfläche Verbrennungen die bereits 2016 in unser Hospital erfolgreich behandelt wurden.

Nun, nach 7 Jahren kam sie zur Nachbehandlung zurück. Ihr Hauptanliegen war, die vernarbte Kopfhälfte mit natürlichem Haarwuchs zu bedecken. Dazu wurde zunächst mit einem aufblasbaren Expander, der in einem ersten Schritt unter der Kopfhaut platziert wurde, die gesunde mit Haaren bedeckte Kopfhaut über Wochen soweit gedehnt, dass in einem weiteren Schritt das Narbengewebe entfernt und mit der gedehnten Kopfhaut die Lücke geschlossen werden konnte. Dies ist ein gutes Beispiel wie selbst nach Jahren weiterführende Behandlungen möglich sind.



Trotz der katastrophalen Verbrennungen und der notwendigen Amputation des rechten Unterarms, hat Sarendra wieder ein Lächeln in seinem Gesicht.

**Der 12-jährige Sarendra Buda aus Bajura** hütete eine Kuhherde im Wald, als er versehentlich eine herunterhängende Hochspannungsleitung berührte und schwerste Verbrennungen erlitt. Von einem örtlichen Krankenhaus wurde er zunächst nach Indien verlegt. Dort gab es aber auch keine bezahlbare Behandlung und so kam er schließlich in unser Hospital. Er hatte auf 35,8% der Körperoberfläche Verbrennungen 3. Grades und an Extremitäten teilweise Verbrennungen 4. Grades. Um sein Leben zu retten musste der rechte Unterarm amputiert werden. In weiterer Folge waren innerhalb von 2 Monaten weitere Operationen erforderlich. Alle Wunden sind inzwischen bedeckt und verheilt. Zur Zeit ist er immer noch zur physiotherapeutischen Behandlung im Hospital.



Niki kam 2022 mit gerade 2 Jahren zu uns. Ihr drittes Lebensjahr verbrachte sie überwiegend im Hospital.

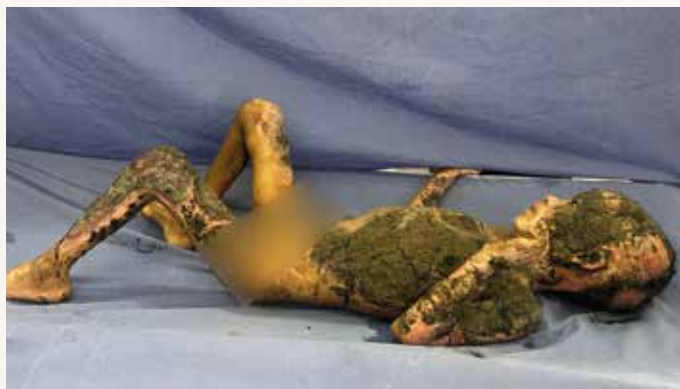**Das 2-jährige Mädchen Niki**, über das wir bereits berichteten, war bei einem Erdbeben verschüttet und erst nach Stunden neben ihrem toten Großvater mit schweren Verletzungen und Verbrennungen geborgen worden. Sie kam in unser Hospital wo sie, um ihr Bein vor einer Amputation zu retten, nun seit Oktober 2022 wiederholt operiert werden musste. Der Heilungsverlauf war wegen der Schwere der Verletzung langwierig. Sogar eine Knochen transplantation war notwendig. Trotz Ihrer Leidensgeschichte ist Niki, inzwischen 3 Jahre alt, ein aufgewecktes, fröhliches Kind, das mit Ausnahme von kurzen Aufenthalten zuhause fast ihr ganzes 3. Lebensjahr im Hospital verbrachte.



Dr. Christiane Bär-Benzing, die schon seit über 10 Jahren im Hospital Narkosen macht, hat die kleine Niki besonders ins Herz geschlossen.

**Suraj Darlami, ein Junge von 5 Jahren aus Dailekh** erlitt schwere Brandverletzungen als ein Haufen Stroh im Viehstall in Brand geriet. Der Junge wurde zunächst in das Kirtipur-hospital gebracht, aber nach kurzer Zeit konnten die Eltern die Behandlung nicht mehr bezahlen und nahmen ihn ohne Hoffnung auf sein Überleben wieder mit nach Hause. Nach 3 Monaten sahen unsere Mitarbeiter den Fall zufällig in den sozialen Medien, riefen die Eltern an und sorgten für den Transport in unser Hospital. Völlig abgemagert, die Wunden total vereitert, voller Maden und bedeckt mit Kräuterpaste, kam er in die geschulte Obhut unserer Ärzte und Schwestern. Nach mehreren Operationen mit Hauttransplantationen, Ernährungspflege, Physiotherapie, psychiatrischer Konsultation, pädiatrischer Konsultation und Intensivpflege gelang es Surajs Wunden zu heilen. Auch Dr. André Borsche, der Präsident von Interplast Germany, half während seines Nepal-Besuchs tatkräftig mit.

Diese Beispiele ließen sich schier endlos fortsetzen. Bewundernswert ist dabei die Ausdauer unseres Personals, welches mit unendlicher Geduld diese oft unerfreulichen und langwierigen Behandlungen über Wochen und Monate unermüdlich leistet. Schnelle Erfolge gibt es nicht! Meist erfordert es enorm viel Verbandsmaterial und hohen Personaleinsatz rund um die Uhr. Wieder ein treffendes Beispiel warum wir ohne finanzielle Unterstützung durch Spenden, diese Mammutaufgabe nicht bewältigen könnten. Allein im Jahr 2023 hatten wir 10077 Verbandswechsel, teilweise unter Narkose, benötigten 5464 Röntgenaufnahmen und 46248 Laboruntersuchungen.

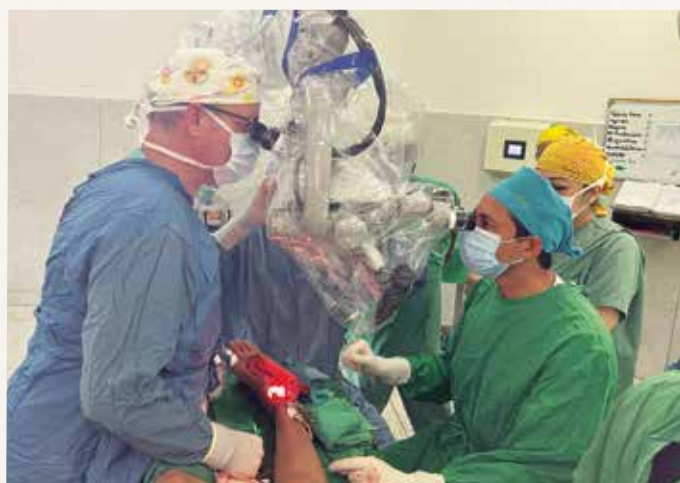

Der Fall Suraj Darlami wurde auch von einem Filmteam dokumentiert und im Deutschen Fernsehen in der großen Spendengala von Bild-hilft e.V. „Ein Herz für Kinder“ am 09.12. im ZDF gezeigt.

## Mikrochirurgie

Ein herausragendes Qualitätsmerkmal im Behandlungsspektrum unseres Hospitals bildet die Mikrochirurgie, bei der in vielstündigen Ops fast abgetrennte Gliedmaße oder großflächige Wunden ohne deckendes Gewebe mit sogenannten „freien Lappen“, die von anderen gesunden Körperpartien entnommen, transplantiert und damit geschlossen werden. Für diese „Königdisziplin“ der Plastisch-Rekonstruktiven Chirurgie waren im September Prof. Robert Mischkowski aus Ludwigshafen und jetzt Prof. Holger Banasch aus Villingen-Schwenningen zu Gast. Die nepalesischen Ärzte lernen dabei sorgfältigste Op-Planung und Vorbereitung und feinste chirurgische Arbeit mit Hilfe eines Op-Mikroskops.

Unser Medizinischer Direktor, Dr. Santosh Bhandari war total begeistert, weil er unter Anleitung von Prof. Banasch fast alle Schritte der Operationen selbst durchführen durfte und alle Eingriffe erfolgreich waren.

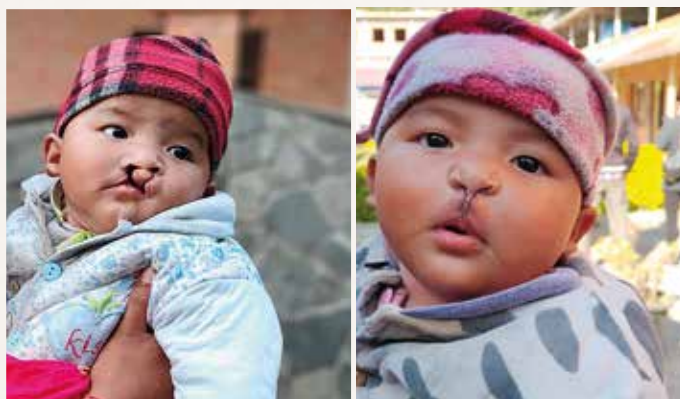

Prof. Holger Banasch und Dr. Santosh Bhandari, während einer 6-stündigen mikrochirurgischen Operation.

## Lippen-Kiefer-Gaumenspalten

Seit Beginn des Projektes war die Mund-Kiefer-Gesichtschirurgie (MKG) ein weiterer Schwerpunkt.

Ein Dutzend hochqualifizierte Gastchirurgen haben seit 1998 mehrere Tausend Lippen-Kiefer-Gaumenspalten, meist an Kindern operiert und wesentlich zum guten Ruf des Hospitals beigetragen. Ständige Ausbildung und Übung der einheimischen Ärzte hatte dabei im Sinne „Hilfe zur Selbsthilfe“ immer höchste Priorität. Dieser Erfolg zeigte sich besonders in diesem Jahr, denn auch ohne Hilfe aus Deutschland operierte Dr. Manohar und seine nepalesischen Kollegen 80 Patienten mit guten Ergebnissen völlig selbständig.



Typische Doppelseitige Lippenspalte vor und nach der OP.



Vor dem mächtigem Langtang Gebirgsmassiv erscheint die dichtbesiedelte Mittelgebirgslandschaft.

## Erweiterung des Behandlungsspektrums

Seit Jahren und insbesondere seit der Corona - Epidemie werden wir von unserem lokalen Partner, dem Sushma Koirala Trust, den Bürgervertretungen der umliegenden Gemeinden und auch von Regierungsseite gedrängt, ein breiteres medizinisches Spektrum an medizinischer Versorgung anzubieten. Obwohl solche neuen Fachgebiete eigentlich nicht im Konzept von Interplast Germany vorgesehen sind, gebietet es uns dem tatsächlichen Bedarf an medizinischer Versorgung gerecht zu werden. Das Einzugsgebiet des SKM-Hospitals umfasst neben dem Ostbereich der Hauptstadt hauptsächlich den erweiterten Nordostsektor des Kathmandutals bis ins Langtang- und Everestgebiet mit insgesamt ca. 400.000 Einwohnern. Deshalb wurden im vergangenen Jahr eine internistische Abteilung so wie eine frauenärztliche und eine kinderärztliche Ambulanz eingerichtet. Der Start dieser neuen Einrichtungen war gut. Die internistische Abteilung trägt sich inzwischen selbst.



Dr. Susanne Grothey im Fachgespräch mit einheimischen Kolleginnen.

## Gynäkologie

Der Zulauf zur frauenärztlichen Ambulanz ist groß und wir denken darüber nach, ein Programm zur Schwangerschaftsvorsorge und eine operative Frauenabteilung mit einem einheimischen Operateur zu etablieren. Dr. Susanne Grothey aus Schwelm engagiert sich seit Jahren für die Verbesserung der medizinischen Versorgung der Frauen und knüpfte enge Kontakte mit einheimischen Kolleginnen. Ihre Vorsorgeveranstaltungen haben immer großen Zulauf und mit ihrer Anwesenheit kommt immer besondere Aktivität ins Hospital.



Frühe mit zwei Fahrzeugen in einen nahegelegenen Healthpost um dort ambulante Behandlung zu leisten und die schwereren Fälle ins Hospital zu holen. Besonderes Augenmerk richtete sich diesmal auf notleidende Kinder nach Unfällen mit Verbrennungen. Der Andrang war wie immer überwältigend. Mehrere wirklich schwere Schicksale kamen anschließend zur Operation in unser Hospital. Über diesen Einsatz wurde dann am 09.12. in der ZDF-Fernseh-gala „Ein Herz für Kinder“ berichtet.

## Ambulantes Behandlungs- und Untersuchungscamp

Auch dieses Jahr fanden mehrere Untersuchungs- und Operationscamps außerhalb des Hospitals, sowohl im näheren Einzugsgebiet als auch ganz entfernt bis an der indischen Grenze im Südwesten, statt.

Wir praktizieren damit das eigentliche Interplastprinzip vom Hospital aus die Hilfe vor Ort in die Nähe der Patienten zu bringen. Damit bleibt besonders den Armen lange und teure Anreise erspart und die Hilfe erreicht notleidende Menschen, die von dieser Möglichkeit bis dahin keine Kenntnis hatten. Unserem Interplastpräsidenten Dr. André Borsche und seiner Frau Dr. Eva Borsche war dies bei ihrem Besuch im November ein besonderes Anliegen. Zusammen mit einem Filmteam startete man in aller



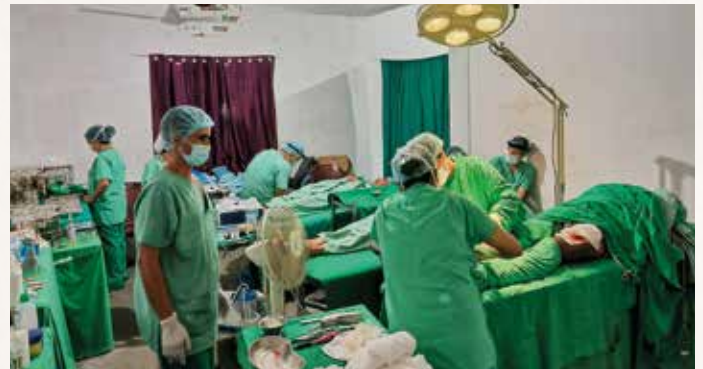

Interplastpräsident Dr. André Borsche mit seiner Frau Dr. Eva Borsche, sowie dem Untersuchungs- und Filmteam beim Einsatz in einem nahe gelegenen Healthpost.



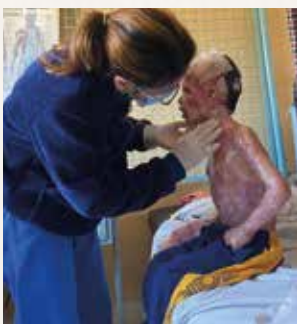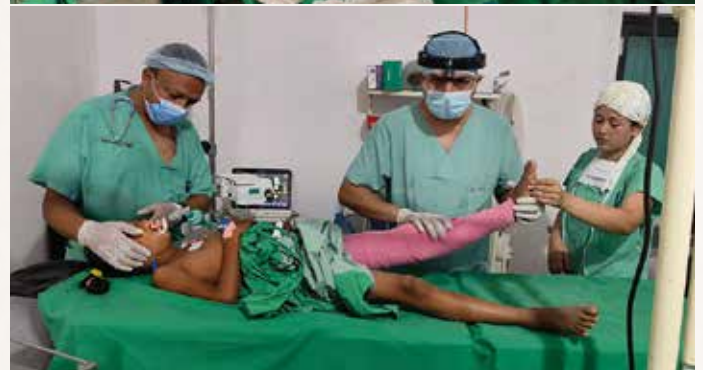### OP-Camp Tikapur

Im Oktober fand ein 5-tägiges Op-Camp in Tikapur im District Kailali ganz im Südwesten statt. Ohne fachliche Unterstützung aus Deutschland wurden von einem Hospitalteam unter Leitung unserer stellvertretenden Direktorin, Dr.



Rojina Shilpakar und ihrem 12-köpfigen Team insgesamt 996 Personen untersucht, 240 Operationen durchgeführt und weitere 169 schwerere Fälle in unser Hospital bestellt. Davon waren etwa 30% Kinder unter 14 Jahren.

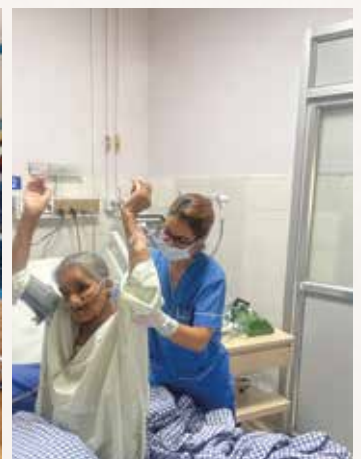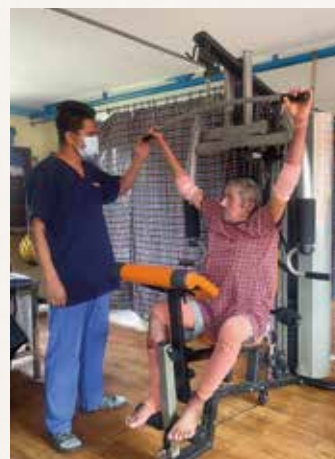
Diese Zahlen lassen erahnen wie groß der medizinische Bedarf in entfernten ländlichen Regionen Nepals ist und wie effektiv solche Einsätze sind. Nach zwei anstrengenden Reisetagen kam das Team wohlbehalten in das Hospital zurück.



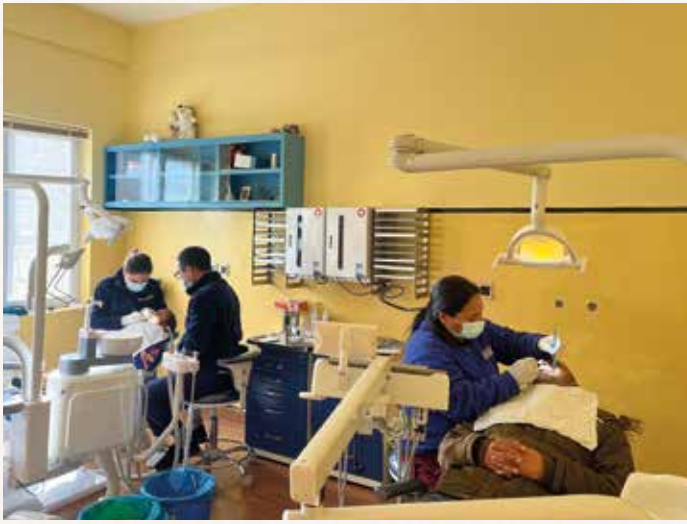### Physioabteilung

Unsere Physioabteilung hat sich 2023 mit 8964 Behandlungen zu einem wahren Leistungszentrum entwickelt. Sie stellt die weiterführende Versorgung nach einer Op, besonders von Verbrennungspatienten zum Erhalt der Bewegungsfähigkeit sicher und hat damit am Erfolg eines Heilungsprozesses maßgeblichen Anteil.

Teilweise beginnen die täglichen Übungen mit den Patienten schon im Krankenbett. Der gute Ruf drückt sich auch am großen Zulauf von ambulanten Patienten aus der gesamten Umgebung und aus Kathmandu aus. Wir bedanken uns auch bei den vielen ehrenamtlichen meist jungen Gastphysiotherapeuten aus Deutschland, die diese wichtige Abteilung über Wochen und Monate tatkräftig unterstützen.



Täglichen Übungen mit den Patienten beginnen teilweise schon in ihrem Krankenbett.



Die neue Zahnklinik mit zwei Behandlungsstühlen unter voller Besetzung: Dr. Brinjala Bista, Assistent Hari und Assistentin Rukmini.

## Neue Zahnklinik

Nicht weniger erfolgreich war unsere kleine Dentalklinik mit 9387 Sitzungen. Bereits seit Beginn des Jahres haben wir das bisherige Team mit den tüchtigen Assistenten Rukmini und Hari durch eine nepalesische Zahnärztin Dr. Brinjala Bista verstärkt. Dies stellt einen wichtigen Schritt zur Selbständigkeit dieser Abteilung dar. Dr. Sybille Keller aus Kempten hat diesen Weg im Sinne der Nachhaltigkeit konsequent vorgegeben. 2 Jahrzehnte haben uns viele Dutzend deutsche Zahnärzte:innen mit ihrer Expertise und materiell unterstützt und damit die Grundlage für diesen Erfolg geschaffen. Seit längerem hat Dr. Sybille für die Erweiterung der Klinik um einen 2. Behandlungsstuhl Spenden gesammelt. Im Herbst erfolgte dann unter ihrer Regie aus der Ferne der Umzug in größere Räumlichkeiten. Mit dem bereits im letzten Jahr beschafften OPG, dem 2. Stuhl und neuem Equipment sind wir nun personell und materiell für noch mehr Patienten und Zahnbehandlung auf hohem Niveau gerüstet.



## Medizinisches Labor

Meist zu wenig beachtet, aber unglaublich effektiv, arbeiteten unsere 3 Laboranten bisher in sehr beengten Räumlichkeiten und führten 2023 insgesamt 46248 Untersuchungen durch! Auch für sie schafften wir nun die Möglichkeit im neuen Gebäude unter Beachtung aller relevanten Vorschriften unterzukommen.

Dies hatte im Hinblick auf die Erweiterung um weitere Fachgebiete und Erhöhung der Betten- und Behandlungszahlen besondere Bedeutung und untermauert den hohen medizinischen Standard des Hospitals.



## Das Hospital als Trainingszentrum

Immer mehr entwickelt sich das Hospital auch zu einem Ausbildungs- und Trainingszentrum für Health Workers der umliegenden Kommunen und für Ärzte, Schwestern und Physiotherapeuten verschiedener Krankenhäuser Kathmandus. Ebenso finden Fachtagungen mit anderen Hilfsorganisationen, wie z.B. Interburns UK bis hin zu Spezialisten aus Palästina statt. Dies unterstreicht unseren guten Ruf als Spezialklinik für Verbrennungschirurgie und macht uns weit über die Grenzen Nepals bekannt. Hauptinitiatorin dieser Veranstaltungen ist meist unsere tüchtige Dr. Rojina Shilpakar, die seit vielen Jahren von Interplast gefördert wird und in die wir große Hoffnungen setzen.





## Hilfsprojekt Rotary Club Lyon-Nord

Seit Jahrzehnten gibt es eine enge Partnerschaft zwischen INTERPLAST-Germany und Interplast France, die sich über persönliche Freundschaften zwischen Prof. Gottfried Lemperle, dem Gründer von Interplast-G. und dem jetzigen Präsident Dr. André Borsche mit Prof. Rémy Zilliox aus Lyon entwickelte. Er war bereits vor mehreren Jahren in Nepal in unserem Hospital und bot nun an über seinen Rotary Club Lyon-Nord die Kapazität und die medizinische Ausrüstung zur Weiterentwicklung der Verbrennungschirurgie im Hospital über einen sogenannten Matching Grant zu verbessern. Dies erforderte lange Vorbereitungen, weil die rotarischen Regeln streng beachtet werden mussten. Mit dem RC aus dem benachbarten Sankhu und dem Hospital wurde sehr sorgfältig der notwendige Bedarf an medizinischen Einrichtungen zur Erweiterung der Intensivstation (ICU) von 2 auf 5 Betten ermittelt. Alles sollte auf dem lokalen Markt beschafft werden! Von unserer Seite wurden die baulichen Veränderungen geplant und überwacht. Bemerkenswert ist dabei, dass wir dies ohne örtliche Baufirma, nur mit Kräften des Hospitals und einigen Handwerkern geschafft und damit viel Geld gespart haben! Am 09.11. fand dann ein großes Übergabeceremoniell unter Beteiligung einer EU-Vertreterin, Vertretungen der

französischen und deutschen Botschaften in Nepal statt. Gewürdigt wurde besonders die französische Initiative in Person von Dr. Rémy Zilliox, dem wir an dieser Stelle auch nochmal herzlichst danken. Das Zusammenwirken von nationalen Hilfsorganisationen mit lokalen Partnern und Regierungsvertretern muss als Erfolgsgeschichte zum Wohle der Bevölkerung Nepals gewürdigt werden.

Übergabeceremoniell mit Vertretern des Rotary Clubs Lyon Nord, Interplast-Germany, EU-Vertreterin, Vertreter der Französischen und Deutschen Botschafter und unseres lokalen Partners, dem SKM-Trust.



Übergabeceremoniell mit Vertretern des Rotary Clubs Lyon Nord, Interplast-Germany, EU-Vertreterin, Vertreter der Französischen und Deutschen Botschafter und unseres lokalen Partners, dem SKM-Trust.

## Kinderfest

Nicht unerwähnt bleiben darf das Engagement von Trudi Reske aus Voerde, die seit über 20 Jahren ins Hospital kommt und sich besonders um das Wohl der Patienten, um die Reinigungskräfte und die allgemeine Hygiene im gesamten Hospitalbereich kümmert. Auch diesmal veranstaltete Sie ein Kinderfest für die kleinen Patienten, kaufte dank der Unterstützung des Rotary Clubs von Dr. Jürgen Hußmann und Dr. Rüdiger Lohmann aus Berlin, Kleidung und Spielzeug und bereitete damit den Kleinsten und meist Ärmsten ein paar fröhliche Stunden. Glückliche Gesichter waren der Lohn.



## Nachruf Dr. Helmut Tassler

Dr. Helmut, wie ihn alle nannten, kam fast 2 Jahrzehnte regelmäßig ins Hospital. Besonders für Dr. Santosh war er Ziehvater und Lehrmeister zugleich. Er verfügte über einen breiten chirurgischen Erfahrungsschatz. Er war immer zu allen gleich freundlich, geduldig und hilfsbereit und genoss bei allen hohes Ansehen. Gern nahm er auch an Op-Camps teil und strahlte dabei in allen kritischen Situationen Ruhe und Sicherheit aus.

Sein Tod löste im Hospital bei der gesamten Belegschaft und besonders bei Dr. Santosh Trauer und Bestürzung aus. Ihm zu Ehren fand dann eine kleine Pusha (Trauerzeremoniell) am Hospitaltempel statt. Dr. Helmut hat sich um das Hospital verdient gemacht und wird sicher immer in Ehren gehalten.

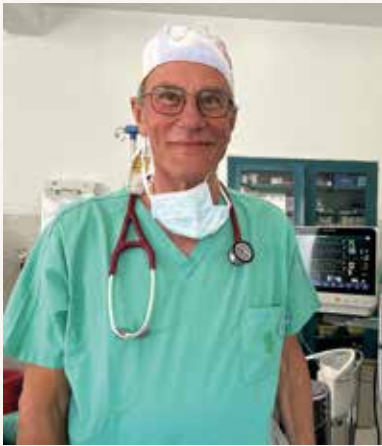

## Akademisierung

Im letzten Weihnachtsbrief berichteten wir Ihnen von unseren Bemühungen ein akademisches Lehrkrankenhaus zu werden.

Leider haben wir entgegen unserer Hoffnung noch keine großen Fortschritte erzielt. Die gesetzlichen Voraussetzungen sind z.B. ausreichende Größe, eine Mindestzahl von Operationen pro Jahr, eine Mindestanzahl von wissenschaftlichen Veröffentlichungen und eine wissenschaftliche Bibliothek. Obwohl wir fast alle Bedingungen gut erfüllen, galt es einen nepalesischen Professor für Plastische Chirurgie für einen Mindestzeitraum von 3 Jahren zu verpflichten.

Zunächst hatten wir zwei aussichtsreiche Kandidaten, konnten aber deren Gehaltsforderungen und Vertragsbedingungen nicht erfüllen. Deshalb sind wir – in engem Kontakt mit dem derzeitigen Doyen der Verbrennungsmedizin in Nepal, Prof. Rai – weiterhin auf der Suche nach einem nepalesischen Kandidaten, der diese Rolle in unserem Hospital gerne übernimmt ohne unsere finanziellen Möglichkeiten zu überfordern.



## Neues Mitglied der Interplast Sektionsleitung

Als ein Glücksfall für das Hospitalprojekt muss das Engagement von Prof. Dr. Albert Benzing und seiner Frau Dr. Christiane Bär-Benzing betrachtet werden. Prof. Benzing ist Facharzt für Anästhesiologie und Intensivmedizin und war bis vor kurzem Chef der Anästhesiologie

am 1000-Betten Schwarzwald-Baar Klinikum in Villingen-Schwenningen. Seine Frau Christiane kommt schon seit über 10 Jahren nach Nepal und unterstützt die nepalesischen Kollegen und Fachschwestern. Besonders herausfordernd waren für sie die vielen Op-Camps unter schwierigen Arbeitsbedingungen und klimatischen Härten, bei denen sie immer enormes Durchhaltevermögen gezeigt hat. Früh hat sie das Land und Leute lieb gewonnen, was letztlich dazu führte, dass sie ihren Mann nach dessen Pensionierung für das Projekt gewinnen konnte. Inzwischen wurde Prof. Benzing bei Interplast

in den erweiterten Vorstand gewählt und ist damit neben Hein Stahl für die „Sektion Nepalprojekt“ verantwortlich. Nun im November war er der Hauptvertreter von Interplast in Nepal und hat gleich die volle Komplexität des Projektes zu spüren bekommen. Wir sind alle sehr glücklich über diese personelle Bereicherung und haben einen Grund mehr optimistisch in die Zukunft zu blicken.



## Danke!

Im Namen aller großen und kleinen Patienten des Hospitals bedanken wir uns zuerst bei allen Spenderinnen und Spendern, ohne die dieses wunderbare Projekt nicht zu betreiben wäre. Trotz der angestrebten wirtschaftlichen Eigenständigkeit ist ein kostendeckender Betrieb von den überwiegend armen Leuten nicht zu schaffen.

Wir bedanken uns bei den vielen Kirchengemeinden aller Konfessionen für ihre praktizierte Nächstenliebe. Neben dem RC Lyon unter der Leitung von Dr. Rémy Zilliox als Hauptspender, natürlich auch ein Dankeschön an alle anderen RC's über ihre vielfältige Hilfe. Unser besonderer Dank geht wieder an die „Margarete und Peter Noss-Stiftung“, die uns schon viele Jahre großzügig unterstützt. Danke an den Verein Pro-Interplast für die Übernahme einiger Reisekosten. Danke an die Vereinigung „Zahnärzte ohne Grenzen“ mit ihrer Präsidentin Dr. Sybille Keller. Danke den vielen Schulen und Schülerinitiativen für ihre einfallsreichen Aktionen zum Wohle unserer Patienten. Neben den finanziellen Zuwendung schließen wir alle Ärzte, Zahnärzte, Physiotherapeuten und sonstigen Akteure:innen in unseren Dank ein. Bitte bleiben Sie an unserer Seite, damit wir diese Hilfe fortführen können!

Hein Stahl, 81 Jahre



Wir wünschen Ihnen Allen gute Gesundheit, ein besinnliches Weihnachtsfest und trotz dieser schwierigen Zeit, Zuversicht für das neue Jahr. Dem schließen sich die gesamte Hospitalmannschaft und alle Patienten an und sagen DANKE!

### Kontakt in Nepal:

#### Sushma Koirala Memorial Hospital

Salambutar/Sankhu  
PO Box 13277  
Kathmandu/Nepal

email: [info@skmh.com.np](mailto:info@skmh.com.np)

Tel: 00 97 71 44 50 826

Fax: 00 97 71 44 50 725

### Kontakt in Deutschland:

#### INTERPLAST-Germany e.V. -Nepalprojekt-

Hein Stahl  
Am Mühlengraben1  
53773 Hennef

email: [heinstahl@gmx.de](mailto:heinstahl@gmx.de)

Tel: +49 22 42 80 983

mobil: +49 162 66 75 361

### [www.nepalhospital.de](http://www.nepalhospital.de)

#### Prof. Dr. Albert Benzing

Weiber Str. 101/1  
78050 Villingen-Schwenningen

email: [abenzing@t-online.de](mailto:abenzing@t-online.de)

Tel: +49 77 21 99 52 88

**Spendenkonto: KSK-Koeln IBAN DE 73 3705 0299 0000 0928 01; SWIFT-BIC COKSDE33**